Aus der chirurgischen Abteilung der kantonalen Krankenanstalt Aarau.
(Direktor: Dr. H. Bircher.)

# ZUR
# KASUISTIK DER NIERENTUMOREN.

INAUGURAL-DISSERTATION

ZUR

ERLANGUNG DER DOKTORWÜRDE

DER

HOHEN MEDIZINISCHEN FAKULTÄT

DER

UNIVERSITÄT BASEL

VORGELEGT VON

**ERNST HOFMANN,** med. pract.,
AUS INTERLAKEN.

ACAD. LUGD. BAT. BIBL.

TÜBINGEN
DRUCK VON H. LAUPP JR
1914.

Digitized by the Internet Archive
in 2026

https://archive.org/details/IA41546707_0157

Aus der chirurgischen Abteilung der kantonalen Krankenanstalt Aarau.
(Direktor: Dr. H. Bircher.)

# ZUR
# KASUISTIK DER NIERENTUMOREN.

INAUGURAL-DISSERTATION

ZUR

ERLANGUNG DER DOKTORWÜRDE

DER

HOHEN MEDIZINISCHEN FAKULTÄT

DER

UNIVERSITÄT BASEL

VORGELEGT VON

**ERNST HOFMANN**, med. pract.,
AUS INTERLAKEN.

TÜBINGEN
DRUCK VON H. LAUPP JR
1914.

Von der medizinischen Fakultät Basel genehmigt
auf Antrag von Prof. Dr. F. de Quervain.

Die Dissertation erscheint gleichzeitig in den
„Beiträgen zur klinischen Chirurgie“ Band LXXXIX, Seite 403—421.

Den Gegenstand der nachfolgenden Mitteilung bilden 7 Fälle von Nierentumoren, die an der chirurgischen Abteilung der Krankenanstalt Aarau mit Nephrektomie behandelt worden sind.

## Krankengeschichten.

**1.** L., Ida, geb. 1903. Aufn. 20. X. 08. Unter dem l. Rippenbogen war langsam eine große Geschwulst gewachsen, die keine Beschwerden machte. Hand in Hand mit dem Wachstum des Tumors ging eine allmähliche Abmagerung.

Befund: Unter dem l. Rippenbogen wölbt sich ein derber, gut beweglicher Tumor von Kindskopfgröße vor. Er ist nicht druckempfindlich und auch spontan nicht schmerzhaft. Ueber ihm fühlt man das Colon descendens. Herz und Lungen o. B. Im Urin kein Blut und Eiweiß, kein Eiter, keine Zylinder.

24. X. Gestern abend und heute morgen sehr heftige Hämaturie, die sofortiges, operatives Eingreifen erforderte. Freilegen des Tumors durch den v. Bergmann'schen Flankenschnitt. Bei der Luxation des leicht beweglichen Tumors reißt das Peritoneum ein, das nach manueller Kontrolle der r. Niere wieder genäht wird. Geschwulst sehr leicht loszulösen, Stiel wird durch doppelte Ligaturen versorgt. Etagennaht. — Die entfernte Geschwulst ist gut 2 mannsfaustgroß, vom oberen Nierenpol ausgehend und ohne scharfe Grenzen in den unteren Pol hineinwuchernd.

Patholog.-anat. Befund (Prof. Hedinger): In der Niere ein lappig gebauter Tumor. Einzelne Lappen von wechselnder Größe, vielfach konfluierend, sehr zellreich, bestehen

*) Aus der Kantonalen Krankenanstalt Aarau. (Chirurg. Abteilung: Dr. H. Bircher).

teils aus runden, teils aus spindelförmigen Zellen mit chromatinreichem Kern. Zwischen den Zellen teils spärlich fibrilläre Grundsubstanz, teils mehr breite bindegewebige Züge und einzelne spaltförmige Gefäße. In den Partien mit vorwiegend Rundzellen zahlreiche drüsenschlauchartige Bildungen mit hohem, zum Teil zweischichtigem, zylindrischem Epithel mit dunklem, chromatinreichem Kern. Um den Tumor stellenweise komprimiertes Nierengewebe mit atrophischen Kanälchen, reichlich hyalinen Zylindern und starker interstitieller Lymphocytenansammlung. Diagnose: Birch-Hirschfeld'scher Mischtumor der Niere.

25. X. Erster Urin nach der Operation noch stark bluthaltig, die 2. Portion nicht mehr. Diurese von Anfang an gut. — 27. X. Urin normal. Es geht der Pat. gut, keine Temperatursteigerung. — 1. XI. Wunde p. p. geh. Kann aufstehen. — 10. XI. geh. entl.

Der später konsultierte Hausarzt schrieb uns am 20. I. 09: Das Kind erkrankte am 2. I. 09 mit 38,8° Temperatur und etwas Husten. Es ist schon seit 8 Tagen nicht mehr wohl, ißt und trinkt nicht, hüstelt und magert ab. Weder Schnupfen noch ein anderer Katarrh sind vorausgegangen. Rechts hinten unten bis 2 Finger breit unter dem Angulus scapulae Dämpfung und Bronchialatmen. Klingende Rasselgeräusche. Leise Bronchophonie. Fremitus abgeschwächt. Diagnose: Pleuritis exsudativa. Pneumonia catarrhalis. — 4. I. Temp. 37,8. Pleuritis noch gleich. Bronchopneumonische Erscheinungen etwas zurückgegangen. — 6. I. Temp. 37,4. Keine bronchitischen Geräusche mehr. Pleuritische Erscheinungen gleich. Urin dick, gelb, reagiert sauer, ist reich an Harnsäure und Gries, enthält wenig körnige Zylinder und eine Spur Eiweiß. — 10. I. Puls 120, klein. Temp. 36,8. Milztumor, den Rippenrand 2 cm überragend. — 13. I. Im Musc. quadratus lumborum oberhalb der Narbe eine nußgroße, derbe, höckerige, scharf begrenzte und verschiebliche Geschwulst. — 17. I. Rasch zunehmender Kräftezerfall. Tumor in der Narbe gewachsen. — 18. I. Beginnende Atelektase r. h. u. Abends Exitus letalis.

2. V., Vitus, geb. 1886. Aufn. 22. VII. 93. Pat. wurde wegen eines rasch wachsenden Abdominaltumors ins Spital geschickt.

Befund: Ordentlich entwickelter und genährter Junge von gutem Aussehen. Abdomen stark kugelig vorgetrieben, die l. Seite deutlich stärker als die rechte. Die Vorwölbung ist nicht ganz gleichmäßig, von der Mittellinie nach rechts ein kleiner Höcker sichtbar. L. h. ist die Lumbalgegend deutlich vorgewölbt, während sie rechts flach ist. Auch der l. Rippenbogen ist vorgewölbt. Bauch sehr gespannt. Man fühlt einen mannskopfgroßen Tumor von fester prallelastischer Konsistenz, der mit seiner Hauptmasse in der l. Bauchseite liegt und sich von da nach rechts ziemlich weit über die Mittellinie ausdehnt. Auf der Vorderfläche des Tumors in der Mittellinie nahe der rechten Grenze fühlt man einen gut fingerdicken Strang, der oben nach rechts abbiegt und unten im kleinen Becken verschwindet. Es ist das Colon descendens. Ueber dem ganzen Tumor absolute Dämpfung, rechts findet sich eine schmale Grenze mit Darmschall (Fig. 1). Urin ohne Veränderungen. — Diagnose: Tumor der l. Niere.

24. VII. Operation: ca. 30 cm langer bogenförmiger Schnitt in der Mitte des l. Brustkorbrandes beginnend und nach der Spina iliaca ant. sup. verlaufend. Nach Spaltung des parietalen Peritoneums kommt sofort der blaurote, von gut beweglichem Peritoneum überzogene Tumor zum Vorschein. Punktion des Tumors wegen Verdacht auf Cyste negativ. Da der Tumor nicht als Ganzes luxiert werden kann, führt man das Morcellement desselben aus. Nachdem der Tumor so um die Hälfte verkleinert ist, wird er allseitig aus dem Peritoneum gelöst. Nach unten kommt man auf den Ureter, der sofort ligiert und durchschnitten

wird. Man gelangt nach und nach auf den Nierenhilus, wo die Gefäße in 2 Portionen ligiert werden. Nachher läßt sich der Tumor sehr leicht herausnehmen. Auf den großen Gefäßen zeigen sich nun noch massenhaft haselnußgroße blaurote Knoten, sarkomatöse Drüsen. Sie werden so gut als möglich entfernt. Darauf wird das hintere Peritonealblatt an den Wundrand des vorderen Blattes angenäht und die Wunde geschlossen. — 26. VII. Dem Pat. geht es ordentlich. Temp. 36,8. Harnmenge 500 ccm. — 28. VII. Urinmenge 1100. Temp. 36,8. — 4. VIII. Wunde p. p. geheilt. Urinmenge 1200. Temp. 37,8. — 10. VIII. Urinmenge immer zwischen 900 und 1500. Pat. fühlt sich wohl und steht auf. Abends immer Temperatursteigerung bis 38,4. — 15. VIII. geh. entl. Doch waren immer noch die starken Remissionen in der Temperaturkurve vorhanden.

Pathologisch-anatomische Diagnose: Adenomyosarkom der l. Niere, also auch ein Mischtumor nach Birch-Hirschfeld.

Bei dem Knaben stellte sich das Recidiv schon nach 2 Monaten ein. Der behandelnde Arzt schrieb uns 16. XI. 93: „Mache Ihnen die Mitteilung, daß sich beim Knaben Vitus V. ein fulminantes Recidiv eingestellt hat. Ein über hühnereigroßer Tumor, ziemlich oberflächlich gelegen, hat sich im unteren Teil der Narbe entwickelt. Gegen die Harnblase zu fühlt man noch kleinere Tumoren.“ — Am 28. XI. 93 bekamen wir die Mitteilung, daß die Leber auch schon ganz sarkomatös sei und der Knabe nun sehr an Atemnot leide und eine weitere operative Behandlung nicht mehr möglich sei. Wann der Exitus erfolgte, ist uns unbekannt.

Fig. 1.

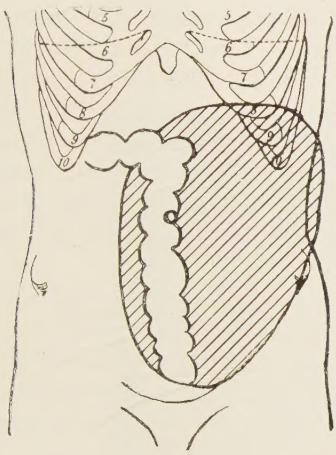

Fig. 2.

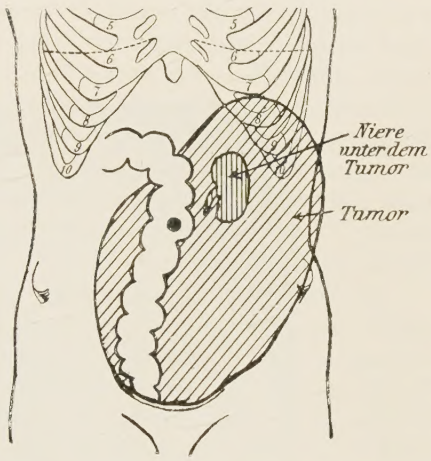


3. Marie K., geb. 1854. Aufn. 3. I. 89. — Pat. stammt aus gesunder Familie, war bis zum Eintritt der jetzigen Krankheit stets gesund. Menses seit dem 16. J., anfänglich unregelmäßig und schmerzhaft. Schon zu dieser Zeit krampfartige Schmerzen im Rücken, die bis auf den heutigen Tag anhielten. Mit 20 J. Urinbeschwerden. Sie konnte den Urin nicht mehr zurückhalten, und dieser Zustand dauerte ununterbrochen bis zur heutigen Stunde. Vor 3 J. heiratete Pat. Sie machte eine Schwangerschaft durch, welche ohne Einfluß auf ihr Leiden war. Geburt sehr mühsam mit ärztlicher Hilfe. Nach der Geburt blieb das Abdomen aufgetrieben, „wie wenn ich in der Hoffnung wäre“, sagte Pat. selbst. Die Urinbeschwerden wurden noch ärger und die Krämpfe dauerten immer gleich fort. Seit ca. 1 J.

ist der Bauch größer geworden, ohne daß eine Gravidität vorläge. Da nun eine Geschwulst fühlbar wurde, kam Pat. zur operativen Behandlung ins Spital.

Befund: Mittelstarke Frau. Herz und Lungen normal. Abdomen stark aufgetrieben, weich, tympanitisch. Vom l. Rippenrand nach unten bis an die Crista ilei und bis Handbreite rechts vom Nabel ist ein derber Tumor zu fühlen, der gut abgrenzbar und beweglich ist. Er hat eine ganz glatte Oberfläche (Fig. 2). — Vaginale Untersuchung: Leichter Descensus uteri; derselbe ist etwas nach hinten und links vertiert, frei beweglich, normal groß und mit dem Tumor in keinem Zusammenhang. Ovarien nicht sicher zu fühlen. — Tumor reicht bis ins Becken und füllt es bis tief herab aus. Urin normal. — Wahrscheinlichkeitsdiagnose: Tumor des l. Ovariums.

Operation 5. I. 89: Längsschnitt in der Linea alba. Es zeigt sich nach Eröffnung des Abdomens, daß die Geschwulst retroperitoneal gelegen ist. Sie ist frei beweglich und nirgends verwachsen. Das Colon descendens zieht quer über den ganzen Tumor und ist etwas adhärent. Tuben und Ovarien frei, ebenso Uterus. Woher der Tumor kommt, ist wegen seiner Größe nicht festzustellen. Das l. Peritoneum wird lateral vom Colon descendens gespalten und letzteres nach innen und oben geschoben. Darauf wird der Tumor rings aus dem Peritoneum ausgeschält, was ziemlich leicht und ohne wesentliche Blutung vor sich geht. Nachher wird der Laparotomieschnitt noch etwas vergrößert und die Luxation des Tumors versucht. Er ist sehr groß und die Entwicklung sehr schwierig. An der hinteren Fläche zeigten sich nun feste Verwachsungen mit dem perinephritischen Gewebe, in welchem ein Geschwulststiel freipräpariert wurde. Der Stiel wurde mit Pincetten gefaßt und nach Unterbindung durchschnitten. Bei der Ligatur in einzelnen Strängen erwies sich das Gewebe als äußerst brüchig und zerreißbar. Es entstand eine heftige arterielle und venöse Blutung. Nach mühsamer Blutstillung wurde der Stiel hervorgezogen. Erst jetzt konnte man nachweisen, daß der Tumor bis in die Niere ging und mit dieser innig verwachsen war. Bei der Auslösung des scharf begrenzten Stiels aus dem Nierengewebe trat plötzlich wieder eine heftige Blutung ein, die nicht gestillt werden konnte. Es mußte nach manueller Feststellung einer gesunden r. Niere zur Nephrektomie geschritten werden, die in gewohnter Weise sehr rasch und leicht vor sich ging. Naht des hinteren Peritoneums und Etagennaht der Bauchdecken. — Pat. erholte sich gut von diesem operativen Eingriff und konnte am 29. I. 89 geheilt entlassen werden.

Sie lebt heute noch und eine Nachuntersuchung vom 17. II. 12 ergab Folgendes: Pat. hatte seit der Operation beim Heben von schweren Gegenständen immer leichte Schmerzen in der l. Seite. Sie hat deshalb immer nur Hausgeschäfte gemacht. Solange die Menses noch eintraten, hatten dieselben keinen Einfluß auf die Schmerzen. Heute ist die Frau 58 j. und hat seit 9 J. die Periode verloren. Zwei Jahre nach der Operation gebar die Frau normaliter ein Mädchen. Die Placenta mußte manuell gelöst werden. Vor 4 J. war Pat. wegen Urinbeschwerden (Tenesmus) beim Arzt, der sie nach einer Behandlung von ca. 5 Wochen geheilt entlassen konnte. Die Beschwerden sollten von einem leichten Prolapsus uteri herrühren. — Der vor der Operation bestehende Harndrang und die Inkontinenz sind nach und nach verschwunden. Neue Geschwülste haben sich keine gebildet und von der Operation her rühren keine Beschwerden.

Path.-anat. Befund: Die Geschwulst ist kugelig, von glatter Oberfläche und zeigt an einigen Stellen Fluktuation. Von der Stelle, wo der Stiel abgetrennt wurde, gehen radiär größere Gefäße und bindegewebige Streifen nach allen Seiten ab (Fig. 3). Es ist daraus deutlich zu ersehen, daß sich die Geschwulst von hier aus entwickelt hat. Auf dem Durchschnitt ist die Geschwulst fest; an einigen Stellen finden sich massenhaft kleine Cystchen

3.

4.

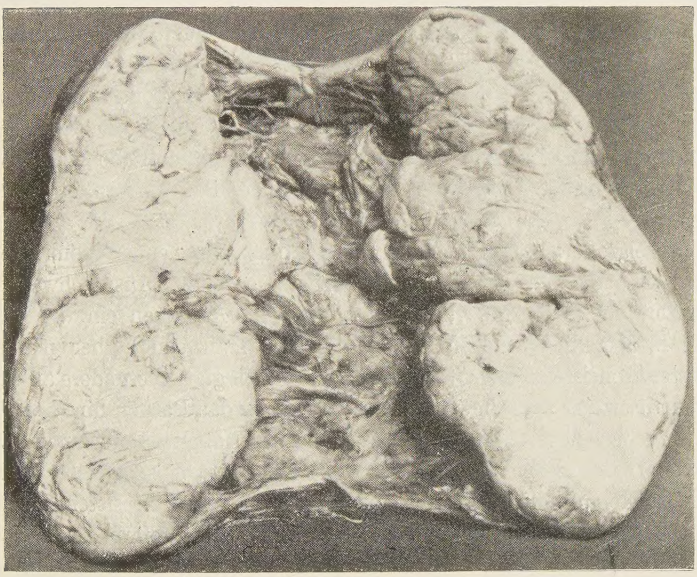

mit klarem gelblichen Serum als Inhalt (Fig. 4). Die Dimensionen des Tumors sind: Länge 35 cm, Breite 15—23 cm, Dicke 10 cm. Das Gewicht beträgt (nach Entleerung einer größeren Cyste) 3 kg.

Mikroskopisch wurde der Tumor von den Herren Professoren Langhans und Klebs untersucht. Der Bericht von Herrn Prof. Langhans lautet: „Auf den ersten Blick hat der Tumor bei schwacher Vergrößerung die größte Aehnlichkeit mit einem Myom des Uterus. Ein streifiges Gewebe mit langgestreckten Kernen und dazwischen größere und kleinere Felder mit runden Kernen. Erstere würden den Längs-, diese den Querschnitten der Muskelbündel entsprechen. Der Gefäßreichtum ist gering.

Bei starker Vergrößerung sieht man an vielen Stellen die stäbchenförmigen langen Kerne an den längs durchschnittenen Bündeln und an den quergetroffenen das feine Mosaik wie an den quergetroffenen Bündeln glatter Muskelfasern.

An anderen beschränkteren Stellen sind die Kerne etwas kürzer und dicker, etwa 3 bis 4 mal so lang als breit. Hier könnte eventuell Sarkom vorliegen. Ich wage deshalb die Diagnose nicht sicher zu stellen. Die ersteren Stellen haben die typische Zusammensetzung des Myoms, so daß ich den Hauptwert darauf legen möchte. Mit großer Wahrscheinlichkeit liegt also ein glattzelliges Myom vor.“ — Herr Prof. Klebs schreibt über den Tumor: „Die fragliche Geschwulst ist ein reines Myom. Ueber den Ausgangspunkt läßt sich nichts aussagen, da keine Reste der Nebennieren gefunden wurden. Andererseits kann auch an einen anderen Ausgangspunkt, wie die Nierenkapsel, die muskelreich ist, gedacht werden. Es wäre möglich, daß es sich um ein Leiomyom handelt, das von der muskelreichen Nierenkapsel ausgegangen ist.“

4. B., Rudolf, geb. 1833. Aufn. 23. VII. 00. Die Eltern des Pat. starben in hohem Alter, ein Bruder durch Unglücksfall, ein anderer lebt und ist gesund. Pat. selber war nie ernstlich krank. Sein jetziges Leiden begann im Verlaufe dieses Sommers mit Unwohlsein, Mattigkeit, Appetitlosigkeit und einem unbestimmten Druckgefühl im Unterleib. Vor etwa 4 Wochen bemerkte er links im Bauch eine Geschwulst, die auf Druck etwas schmerzhaft war. Vor 14 Tagen beobachtete Pat. zum erstenmal, daß sein Urin Blut enthielt. Vor einigen Tagen kam wieder Blutharnen vor, während zwischen hinein der Urin wieder normal gewesen war. Diese Symptome und ein zunehmendes Unbehaglichkeitsgefühl trieben den Pat. zum Arzt, der ihm die operative Entfernung der Geschwulst anriet. Pat. gibt an, er sei in letzter Zeit sehr abgemagert.

Befund: Mittelgroßer, kräftig gebauter, etwas blaß aussehender Mann in ordentlichem Ernährungszustand. Skleren rein, Pupillen normal, nirgends Drüsenschwellungen. Keine Oedeme. Brustorgane o. B. Puls und Temp. normal. Abdomen ein wenig aufgetrieben, weich. In der l. Bauchhälfte neben dem Nabel fühlt man einen über mannsfaustgroßen Tumor von fester Konsistenz, nicht fluktuierend, ziemlich glatt, besonders an der dem Nabel zugekehrten Partie, wo er auch beweglicher ist als gegen das Becken hin (Fig. 5). Dort läßt er sich nicht so scharf abgrenzen wie in der Nähe des Nabels. Der Tumor läßt sich nach allen Seiten hin etwas verschieben. Bei der Atmung bewegt er sich nicht. Die Geschwulst ist auch leicht druckempfindlich. Die l. Lendengegend ist weniger resistent als die r. Rectaluntersuchung negativ. Unterbauchgegend o. B. Harn rötlich gefärbt, trübe, enthält etwas Eiweiß. Im Sediment rote und weiße Blutkörperchen, Blasen und Nierenbeckenepithelien, keine Zylinder, keine Tuberkelbacillen. Sonstige Beimengungen nicht zu finden. Diagnose: Nierentumor.

25. VII. Operation: Ausgedehnter Flankenschnitt zwischen Crista ilei und Brustkorb,

deren Abstand ein sehr geringer ist. Nach Durchtrennung der Muskulatur fühlt die eingehende Hand die stark vergrößerte Niere tief unten nach dem Becken hin. Die Loslösung des Organs aus seiner Umgebung ist sehr schwer. Dabei entleert sich aus dem Nierentumor ein krümelig zerfallendes Gewebe. Nach mühsamer Lösung wird der Nierenstiel gefaßt und, nachdem Gefäße und Ureter sorgfältig unterbunden, durchschnitten und die Niere samt Tumor entfernt. Sie ist sehr stark vergrößert, an ihrem unteren Pol vollständig zerstört und zerfallend, in der Mitte carcinomatös induriert. Nun wird noch die krebsig degenerierte Nierenkapsel sorgfältig exstirpiert und vom Peritoneum abgelöst. Blutstillung, gründliche Desinfektion und Drainage der Wundhöhle, schichtweise Naht. — 28. VII. Reaktionsloser Verlauf. Am Tag nach der Operation hatte Pat. stark blutigen, dickflüssigen Urin. Seither ist er normal. Urinmenge 675 ccm. — 30. VII. Leichte Sekretion der Wunde. Keine Temperatursteigerung. Urinmenge 800 ccm. — 1. VIII. Reaktionsloser Wundverlauf. Allgemeinbefinden gut. Keine Schmerzen. Harnmenge 965 ccm. — 3. VIII. Nähte entfernt. Harnmenge 2000 ccm. — 10. VIII. An der Drainstelle noch eine ganz kleine Fistel, die nur sehr gering secerniert. Urinmenge normal. — 20. VIII. Vollständig geh. entl.

Fig. 5.

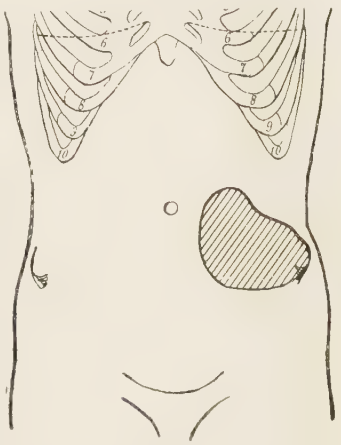

Path.-anat. Befund: Die scharfe Abgrenzung gegen das Nierengewebe sowie der mikroskopische Bau: Reihen von epithelartigen Zellen, zwischen welchen Kapillaren verlaufen, das excessive, carcinomatöse Wachstum sprechen für einen sog. hypernephroiden Tumor, für einen von einem versprengten Nebennierenkeim ausgehenden malignen Tumor (Carcinom). Diese Beschreibung stammt vom Züricher pathologischen Institut und es handelt sich hier um ein Hypernephrom.

Pat. lebte nach der Spitalentlassung noch bis Winter 1904/05. Der ihn behandelnde Arzt schrieb auf eine Anfrage hin: „An den alten Bärenwirt B. erinnere ich mich noch sehr gut. Daß er nicht an einem Recidiv gestorben ist, weiß ich bestimmt. Er starb im Winter 1904/05 an einer Lungenentzündung infolge von Influenza.“ — Sein Sohn sagte uns, daß sein Vater seit der Operation stets gesund gewesen sei und daß bei ihm nirgends sich Geschwülste gezeigt hätten.

**5.** H., A., geb. 1850. Aufn.: 5. X. 05. Pat. hat im Jahr 1878 einen harten Schanker acquiriert und wurde im Spital Bern mit Quecksilber behandelt. Er hatte zu wiederholten Malen Sekundärerscheinungen, sonst war Pat. immer gesund. Nie Störungen von seiten des Harnapparates. Gestern Mittag nach der Arbeit mußte er plötzlich blutig urinieren, und zwar ohne Beschwerden. Im Laufe des Nachmittags konnte er nicht mehr Urin lassen, und da der herbeigerufene Arzt ihn nicht katheterisieren konnte, wurde er als Notfall ins Spital gesandt.

Befund: Kräftig gebauter, gut genährter Mann. Lungen und Herz o. B. Pupillen- und Patellarreflexe normal. Abdomen ziemlich aufgetrieben. Blasenscheitel reicht bis zum Nabel. Blase sehr druckempfindlich. Rectaluntersuchung: Die Prostata fühlt sich etwas vergrößert an, ist ziemlich derb und nicht druckempfindlich. Vor dem Orificium ext. urethrae sind Blutgerinnsel. Der dickste Katheter geht unbehindert in die Blase; es entleert sich aber kein

Urin, da der Katheter durch Blutgerinnsel verstopft ist. Nach einigen Bewegungen desselben entleert sich dann ca. 1 l stark blutig gefärbter Urin. Sonst ist nirgends etwas Pathologisches zu finden. — 9. X. Pat. kann wieder seit 2 Tagen spontan urinieren. Der Urin ist nicht mehr blutig. Temperatursteigerung. 13. X. Spontane unbehinderte Miktion. Urin ist wieder vollständig normal. Pat. wünscht Entlassung. Diagnose: Tumor renis aut vesicae felleae (Carcinom). Es muß also in der (rechten?) Nierengegend doch ein Tumor gefühlt worden sein, sonst wäre diese Wahrscheinlichkeitsdiagnose wohl kaum gemacht worden. Doch steht nichts von einem palpierten Tumor in der Krankengeschichte.

2. Aufn. 29. IV. 08. Es war wieder eine Blutung mit Harnverhaltung aufgetreten. Pat. kam wieder unter genau denselben Symptomen, wie vor 2½ J., als Notfall ins Spital. Die

Fig. 6.

Katheterisation ergab wieder stark blutigen Urin aus der bis zum Nabel gefüllten Blase. Die abgehenden Blutgerinnsel hatten die Form der Ureteren. Dazu klagte Pat., jetzt leichte Schmerzen in der l. Lendengegend zu haben. Die Schmerzen wurden auf Druck stärker. Die Diagnose wurde auf Nierenblutung gestellt und dem Pat. vorläufig eine Eisblase auf die l. Lendengegend verabfolgt. — 30. IV. Urin noch leicht blutig. Schmerzen haben nachgelassen. — 4. V. Pat. will entlassen werden ohne genaue Untersuchung, da er vollständig beschwerdefrei ist und der Urin wieder normal aussieht.

3. Aufn. 31. I. 10. Nachdem Pat. am 4. V. 08 das 2. Mal aus dem Spital entlassen worden war, hatte er 4 Tage später wieder eine Blutung, die aber nur gering war. Nach 11 monat-

iger Latenz traten wieder Blutungen auf und ein konsultierter Spezialarzt konstatierte eine linksseitige Nierenblutung. Er konnte den Pat. überreden, zu operativer Behandlung ins Spital einzutreten. Pat. war dann vom 26. VI. 09 bis 18. VIII. 09 im Inselspital Bern, wo ihm die l. Niere wegen Tumor exstirpiert wurde. Nach dem Bericht der Berner Klinik soll es sich um ein kleinzelliges Rundzellensarkom gehandelt haben mit einer Metastase in der l. Clavikula, die ebenfalls entfernt wurde. Einige Tage nach Spitalentlassung traten Schmerzen in der r. Hüfte auf. Der konsultierte Arzt konstatierte „rheumatische" Schmerzen und gab ein Mittel zum Einreiben. Die Schmerzen nahmen aber immer mehr zu und endlich wurde dann eine Geschwulst entdeckt. Seit Dezember 1909 konnte Pat. das Bein nicht mehr brauchen, so heftig waren die Schmerzen geworden.

Befund: Kräftig gebauter Mann, etwas blaß, mit geringem Panniculus. Herztöne etwas schwach, sonst normal. Lungen normal. Urin normal. Das r. Bein ist abduciert und nach außen rotiert. Schon geringe passive Bewegungen bereiten heftige Schmerzen. Palpation der Trochantergegend ebenfalls schmerzhaft. Haut hier gespannt, nicht gerötet; an Stelle des Trochanters ein gut faustgroßer, derber, diffuser Tumor. Die Geschwulst soll sich sehr rasch entwickelt haben (Fig. 6).

Am 8. Februar wurde die Exartikulation im Hüftgelenk vorgenommen. Makroskopisch schienen Gelenkkopf und Pfanne noch intakt.

Pathologisch-anatomische Diagnose: Metastase eines Hypernephroms.

Die Heilung wurde durch eine Nekrose eines Hautstückes verzögert. Pat. am 19. IV. 10 geheilt ohne lokales Recidiv und ohne nachweisbare andere Metastasen entlassen.

Nach eingezogenen Erkundigungen ist Pat. noch gleichen Jahres gestorben, doch konnte die letale Krankheit nicht in Erfahrung gebracht werden.

**6.** M., Eugen, geb. 1863. Aufn. 25. I. 92. Eltern leben und sind gesund, ebenso 11 Geschwister. Ein Bruder war wegen allgemeiner Tuberkulose im Spital. Pat. mag sich nicht erinnern, je krank gewesen zu sein. Vor ungefähr 5 Mon. empfand Pat. zum erstenmal Schmerzen im Unterleib, die zeitweilig sehr heftig wurden. Der Hauptschmerz war immer in der r. Nierengegend. Hie und da trat Erbrechen auf, besonders nach den Mahlzeiten. Pat. magerte sehr rasch ab. Er ging zu einem Arzt, der eine flache, tumorartige Verhärtung, die sich von der Mitte des Colon ascendens nach oben hinten gegen die r. Niere zu hinzog, konstatierte. Dieser Tumor war wenig beweglich und mäßig druckempfindlich. Der Arzt schlug ihm operative Behandlung vor, doch wollte Pat. nichts davon wissen und ging zu einem andern Arzt. Als die Beschwerden immer größer wurden, ließ sich Pat. zum Spitaleintritt bewegen.

Befund: Bleicher, abgemagerter Mann. Auf den Lungen Bronchitis. Auswurf schleimig-eitrig. Keine Tuberkelbacillen. Herz normal. Zu beiden Seiten des Halses und in der l. Axilla sind harte Drüsen von ziemlicher Größe zu finden, die rasch gewachsen sind. Abdomen flach, nur die r. Nierengegend scheint etwas vorgewölbt. Hier besteht auch eine Dämpfung, die von einem gut faustgroßen Tumor herrührt, welcher sich aus der r. Nierengegend nach unten bis in Nabelhöhe erstreckt und medial bis an die Mamillarlinie reicht (Fig. 7). Der Tumor ist länglich-eiförmig, hart und noch etwas verschieblich. Er ist noch ziemlich gut abzugrenzen. Leber und Milz nicht vergrößert. Urin gelbrötlich, reagiert sauer und enthält ein pulveriges, graues Sediment. Spezifisches Gewicht 1028. Formbestandteile (Eiter, Blut) negativ. Keine Tuberkelbacillen. — Diagnose: Nierentuberkulose?

Operation am 8. II.: Freilegen der kranken Niere durch den v. Bergmann'schen

Flankenschnitt. Die Niere ist bis auf Kindskopfgröße gewachsen. Bei Auslösung aus der Umgebung treten ziemlich starke Blutungen auf. Der ganze Tumor ist sehr weich und zerbröckelt beim Anfassen. Nach Entfernung der Geschwulst zeigen sich die Retroperitonealdrüsen stark vergrößert. Es wird von einem weiteren Eingriff abgesehen und die Wundhöhle mit Cresalolgaze tamponiert und geschlossen. — Pat. hat sich vom Eingriff nicht erholt, nachts $12^1/_2$ Uhr Exitus letalis.

Pathologisch-anatomisch: Hypernephrom.

Fig. 7.

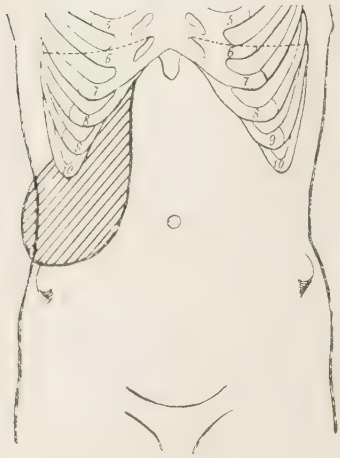

Fig. 8.

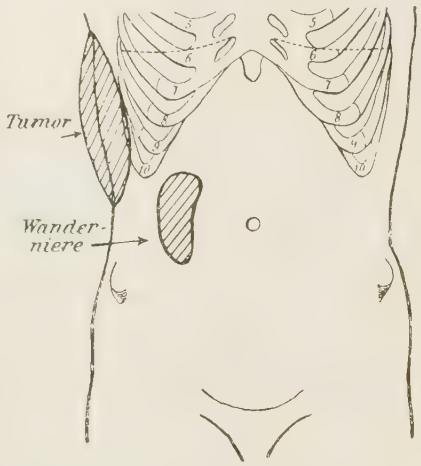


7. B., Otto, geb. 1855. Aufn. 26. I. 11. Pat. erlitt im Frühjahr 1910 einen Unfall, indem er von einem Wagen fiel und sich neben einer Nasenbeinfraktur eine Fraktur der 8. r. Rippe zuzog. In der Folgezeit bemerkten die Angehörigen eine langsam zunehmende Abmagerung. An der Stelle der Rippenfraktur zeigte sich eine diffuse Schwellung, die auf Druck empfindlich war und von welcher aus spontan Schmerzen ausstrahlten. Auf der l. Seite traten dann auch ganz zirkumskripte Schmerzen auf in der Gegend der 8. Rippe. Auch bald nach dem Unfall traten im Nacken, besonders links, heftige Schmerzen auf; der Hals wurde deshalb ganz steif getragen. Tumor nicht zu fühlen. Pat. war sonst immer gesund. Maligne Tumoren in der Familie unbekannt.

Befund: Stark kachektischer Mann. Herz normal. Auf den Lungen leichte Bronchitis. Urin vollständig normal. Im Bereich der 6.—9. Rippe eine diffuse, etwas druckempfindliche, derb-elastische, durch Tasten nicht gut abgrenzbare Schwellung. Der ganze Thorax ist vorgewölbt (Fig. 8). R. vom Nabel neben der Wirbelsäule fühlt man eine derbe, nierenähnliche, bewegliche, sehr druckempfindliche Geschwulst, die sich als Wanderniere präsentiert. Die l. Niere ist nicht deutlich zu fühlen, doch ist sie ebenfalls leicht druckempfindlich. Ferner besteht noch Nackensteifheit und ausstrahlende Schmerzen nach der l. Schulter und der l. vorderen Brustseite. Kein Nackendruckschmerz, doch sind auch die geringsten Bewegungen schmerzhaft. Das Röntgenbild zeigt deutliche Veränderungen an 2 Halswirbeln (Fig. 9). — Diagnose: Rippensarkom.

Operation vom 30. I.: Anwendung der Ueberdrucknarkose. Lappenschnitt parallel dem Rippenbogen. Unter dem Hautlappen liegt die Geschwulst, die sich diffus ins Gewebe verbreitet. Soweit letzteres krank erscheint, wird die Thoraxwand reseciert bis herab zum

9.

10.

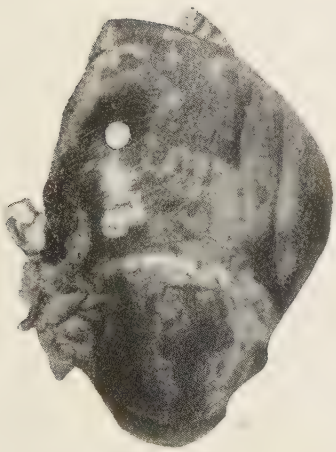

11.

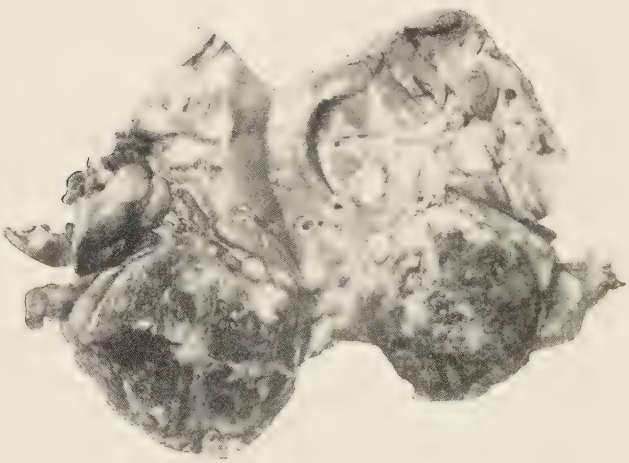

Zwerchfellansatz. Der Tumor hat aber auch schon auf das Diaphragma übergegriffen, so daß eine Radikalheilung nicht möglich ist. Die Lunge ist frei und normal. Schluß des Thoraxdefektes durch den Hautlappen. — 2. II. Dem Pat. geht es gut. Anfänglich war er sehr unruhig.

12. II. Bericht des pathologisch-anatomischen Institutes in Basel: Der Tumor besteht aus ziemlich kleinen Alveolen mit sehr großen polyedrischen, hellen Zellen mit ziemlich kleinen, rundlichen, dunklen Kernen. Stellenweise bestehen auch längere Stränge von gleichen Zellen. In den Alveolen und Strängen ist stellenweise, aber selten, ein deutliches Lumen ohne Inhalt zu erkennen. Die Alveolen und Stränge sind nur durch sehr schmale gefäßhaltige Septen, stellenweise durch breitere Stränge von kernarmem Bindegewebe getrennt. Neben dem Tumor finden sich derbes Bindegewebe, atrophische Muskulatur und kleine Knochenreste. Es handelt sich sicher nicht um einen primären Rippentumor, sondern um die Metastase eines Hypernephroms.

Dem Pat. geht es ordentlich. Wunde p. p. geheilt. Heute wurde nach Indigocarmininjektion Urinseparation vorgenommen und Pat. auch cystoskopiert. Der Urin rechts war so stark blutig, daß mit der nachfolgenden Cystoskopie kein sicheres Resultat erfolgte. — Im Urin links fanden sich neben ganz spärlichen Blutkörperchen hyaline Zylinder. Kein Eiter. Rechts war nur starker Blutgehalt. Die Blutung stammte wahrscheinlich aus der Blase, da der Urin vor der Separation nie bluthaltig gewesen war.

Operation vom 13. II. in ruhiger, oberflächlicher Aethernarkose. R. Längsschnitt nach Simon. Freilegen der Niere und Luxation derselben aus der Wunde. Dieselbe ist äußerst beweglich und scheint etwas vergrößert. An der sonst glatten Oberfläche sind einige sehnige Flecken zu sehen, sonst ist sie normal. Sie wird reponiert und mit Knopfnähten an den Rippenbogen fixiert. Darauf Eröffnung des Peritoneums und Abtasten der l. Niere. In derselben sitzt am unteren Pol ein ca. 3 cm im Durchmesser haltender rundlicher Tumor. Schluß des Peritoneums. Daran anschließend kommt die Kapselnaht und Naht der Operationswunde. Darauf wird die l. Niere in gleicher Weise freigelegt. Dieselbe ist normal groß und wenig beweglich. Am unteren Pol, etwas nach vorn zu befindet sich der etwas höckerige, ziemlich derbe Tumor von etwas mehr als Nußgröße (Fig. 10 und 11). Da er sehr scharf begrenzt ist, die Gefäße und der Hilus frei sind, wird nur die untere Hälfte der Niere reseciert. Die Blutung ist sehr gering. Der Nierenstumpf wird reponiert und nach Drainage der Wunde dieselbe geschlossen. — Nachts ganz plötzlicher Exitus letalis. Am Abend war Patient wach gewesen; der Puls war kräftig und regelmäßig.

Die Sektion ergab eine Tumormetastase in der Halswirbelsäule. Durch eine brüske Bewegung im Schlaf wurden die beiden ganz vom Tumor zerfressenen Wirbelkörper gegen einander verschoben. Dadurch wurde das Rückenmark hoch oben abgequetscht, was den plötzlichen Exitus zur Folge hatte. — Der Tumor war ein typisches Hypernephrom; sein Bau war vollständig dem der oben beschriebenen Metastase entsprechend.

Bevor wir die vorliegenden Fälle von Nierentumoren besprechen, möchten wir kurz die Klinik derselben im allgemeinen besprechen, um dann an Hand dieser allgemeinen Daten unsere Fälle zu untersuchen.

Während in der Aetiologie bei Carcinomen und Sarkomen anderer Körperteile Traumen eine große Rolle spielen, scheinen letztere bei den Nierentumoren fast außer Betracht zu fallen. Sie werden als förderndes Moment wohl eher in Betracht kommen, wie als direkt maligne Degeneration

auslösendes Moment. Als Traumen kommen in Betracht entweder Steine im Nierenbecken oder dann von außen Schläge, Stöße, Quetschungen.

Es ist nicht ganz ausgeschlossen, daß Wandernieren einen Einfluß auf die Tumorbildungen haben; man findet hie und da, daß die kranke Niere viel beweglicher ist als die gesunde. Doch kann natürlich die Wanderniere sekundär infolge der Schwere des Tumors entstehen.

Bei der Gruppe der kindlichen Mischtumoren handelt es sich wahrscheinlich um embryonale Keimversprengungen. Die Wilms'sche Theorie erklärt am einfachsten die Entstehung dieser Geschwülste. Die Ansicht von Birch-Hirschfeld stimmt zum Teil mit der Wilms'schen überein. Nur nimmt ersterer eine Keimversprengung aus dem Wolf'schen Körper an, während letzterer diese Keimversprengung in ein viel früheres embryonales Stadium verlegt, in eine Zeit, wo das Mesoderm sich noch nicht weiter differenziert hat.

Wieder eine andere Aetiologie hat die Gruppe der Hypernephrome. Sie wurden zuerst von Grawitz unter dem Namen Struma lipomatodes beschrieben, der sie als Wucherung von in die Niere versprengten Nebennierenkeimen erkannte, und welche Birch-Hirschfeld dann als Hypernephrome bezeichnete.

Gutartige Nierentumoren sind selten. Es handelt sich dann gewöhnlich um Lipome, Fibrolipome oder Fibromyome, die von der Nierenkapsel ausgehen. Küster sagt, daß man gutartige Nierentumoren überhaupt nicht diagnostizieren solle; denn sowohl gut- als bösartige Tumoren führen zum Tode.

Die Nierengeschwülste sind gegenüber anderen Erkrankungen selten. Nach Küster's Statistik betragen sie 0,06% aller Erkrankungen. Am häufigsten findet man sie im frühen Kindesalter und im Alter zwischen 40 und 60 Jahren. In der ersten Periode begegnet man den Mischtumoren, im späteren Alter den Hypernephromen und Carcinomen.

Die Bösartigkeit der Tumoren ist sehr verschieden. Die Mischtumoren zeigen ein rasches Wachstum und machen, da sie sehr gefäßreich sind, sehr bald Metastasen auf dem Blutweg. Das schnelle Wachstum bedingt auch eine rasch eintretende Kachexie. Die Hypernephrome können lange Zeit latent bleiben. Durch irgend einen Einfluß bekannter oder unbekannter Art können sie dann plötzlich äußerst malign werden, indem sie durch Einbruch in die Gefäße Metastasen machen, sehr häufig hochgradige Hämaturien verursachen und so rasch zum Tode führen. Krönlein nennt sie die malignesten Geschwülste, weil sie sehr leicht recidivieren. Er sah ein Recidiv nach 6 und eines sogar nach 11 Jahren. Carcinome und Sarkome verhalten sich ungefähr gleich wie in anderen Organen.

Der klinische Verlauf ist ähnlich wie bei allen malignen Tumoren. Infolge von Blutungen, Metastasenbildung, hinzutretender Infektion führen sie alle zu Kachexie und letalem Ausgang.

Sie charakterisieren sich durch 3 Hauptsymptome: 1. Hämaturie, 2. Schmerzen, 3. Tumorbildung.

Die Hämaturie ist bei den Tumoren der Erwachsenen gewöhnlich das erste Zeichen. Sie hat etwas Charakteristisches, aber doch nichts Pathognomonisches an sich. Sie tritt ganz plötzlich ohne irgend einen Anlaß oft während der Ruhe auf. Gewöhnlich ist sie ziemlich heftig, sistiert auch wieder rasch, um nach kürzerer oder längerer Latenzperiode wieder zu erscheinen. Nach Taddei ist die Blutung auch dadurch charakterisiert, daß das Blut dunkelrot bis fast schwarz ist. Es ist relativ selten koaguliert. Hie und da findet man Coagula, welche Ureterausgüsse darstellen. Die Blutungen findet man schon in den Anfangsstadien der Tumoren, später findet man sie seltener. Oft ist das Blut nur mikroskopisch nachzuweisen. Die Ursache der Hämaturie liegt im Hineinwuchern der Tumoren ins Nierenbecken, wo dann leicht eine Verschwärung der Geschwulst und damit auch Gefäßarrosion eintritt. Auch Stauung in der Niere selbst kann zu Hämaturie führen.

Die Schmerzen scheinen nicht ganz so häufig als erstes Symptom aufzutreten. Bloch stellt als erstes Symptom die Hämaturie, Taddei die Schmerzen in den Vordergrund. Sie sind anfangs gewöhnlich dumpfe, mehr einem Druck gleichende Schmerzen in der Lendengegend, die, unabhängig von Aeußerlichkeiten, exacerbieren können und dann wieder verschwinden. Bald sind sie kolikartig, bald sind sie ausstrahlend nach den großen Labien und dem Scrotum. Die Schmerzen erklären sich durch Druck der Geschwulst auf die Nerven, durch Stauung innerhalb der Niere und durch Hineinwuchern in andere Organe.

Das dritte Hauptsymptom ist die Tumorbildung, welche uns hauptsächlich bei den kindlichen Tumoren zuerst begegnet und manchmal das einzige Symptom darstellt. Bei Erwachsenen tritt die Tumorbildung als Frühsymptom sehr in den Hintergrund gegenüber den Schmerzen und der Hämaturie, welche im Kindesalter seltene Erscheinungen der Nierengeschwülste sind. Die Zahl der Fälle, in denen kein Tumor nachgewiesen werden konnte, ist aber sehr stark zurückgegangen dank der erhöhten Aufmerksamkeit, welche der Nierenpalpation infolge der Ausführungen Israel's geschenkt wurde. Es gelang Israel in 109 von 126 Fällen, einen Tumor nachzuweisen, während nur bei $^1/_5$ der Fälle der Tumor vor Eintritt in die Klinik diagnostiziert war.

Weitere Symptome sind die Varicocele, besonders rechts, und die Erweiterung der Bauchhautvenen, welche auf einen Kollateralkreislauf wegen Thrombose der Vena cava inferior hinweist. Nach Adrian soll die symptomatische Varicocele auf Kompression der Vena spermatica beruhen.

In einzelnen Fällen verrät sich die Krankheit erst durch Metastasenbildung, in anderen Fällen wird die Krankheit eingeleitet durch Müdig-

keit, Appetitlosigkeit, allgemeines Unlustgefühl und Kachexie. Im Verlauf des Leidens wird auch das ganze Gefäßsystem ähnlich wie bei chronischer Nephritis in Mitleidenschaft gezogen.

Der Urinbefund ist sehr oft normal. Mikroskopisch können öfters Blut, Eiter, und in seltenen Fällen Tumorelemente nachgewiesen werden; ferner Eiweiß und Zylinder. Für Tumoren, die ins Nierenbecken eingebrochen sind, sollen nach Israel madenartige Gerinnsel im Urin pathognomonisch sein.

Ein wichtiges Symptom für maligne Nierentumoren, auf welches ebenfalls Israel aufmerksam gemacht hat, ist das Auftreten von Fieber.

Die Diagnose eines Nierentumors stützt sich auf die Anamnese, den Nachweis eines Tumors, die Harnuntersuchung, auf die Ergebnisse der Cystoskopie und der funktionellen Prüfungsmethoden. Ueber den Wert der letzteren Prüfungsmethoden ist man noch nicht einig. Während einige (Clairmont und v. Haberer) die Phloridzinprobe vorziehen, halten Andere (Lenk, Blum-Prigl) die Indigocarminprobe für zuverlässiger. Separation und Cystoskopie wurden nur in einem unserer Fälle angewandt. In den früheren Fällen war die Methode noch nicht bekannt oder noch nicht an unserer Anstalt eingeführt.

Die Therapie der Nierentumoren kann nur eine operative sein. Man ist darüber einig, daß nur die Nephrektomie in Frage kommt, außer man habe es sicher mit einem kleinen benignen Tumor zu tun, wo eventuell eine Resektion gewagt werden könnte.

Es stehen uns 2 Operationsmethoden zur Verfügung, die extra- und die transperitoneale. Außer Küster, der als Hauptmethode die transperitoneale verlangt, sind fast sämtliche Autoren der Meinung, daß, wenn immer möglich, die lumbale Methode angewendet werden solle, weil sie infolge Wegfalles des peritonealen Shocks weniger gefährlich ist und bei kleineren Tumoren den besseren Zugang gibt.

Nach Krönlein u. A. soll stets die Aethernarkose angewendet werden. Er führt seine niedere Operationsmortalität von 9% gegenüber 23,9% bei Israel und sogar 50% bei Schede auf die ausschließliche Anwendung der Aethernarkose zurück. Er warnt vor der Chloroformnarkose, weil das Chloroform das Nierenparenchym schädigt.

Die Contraindikationen der operativen Behandlung sind in den letzten Jahren dank der verbesserten Technik auf relativ wenige Fälle eingeschränkt worden. Als Contraindikationen gelten: Vollständige Unbeweglichkeit des Tumors infolge von Verwachsungen mit der Umgebung, Thrombose der Vena cava inferior, schwere Erkrankungen des Herzens und des Gefäßsystems, ferner natürlich das Fehlen der 2. Niere oder deren Miterkrankung.

Nach diesen einleitenden Bemerkungen wollen wir nun untersuchen, ob unsere 7 Fälle mit dem oben Gesagten übereinstimmen.

Die beiden ersten Fälle sind Mischtumoren des Kindesalters und sie weisen auch den gewöhnlichen klinischen Verlauf auf. Das erste Zeichen war der Tumor. Bei Fall 1 ging der Tumorentwicklung die Kachexie parallel. Als relative Seltenheit bei kindlichen Tumoren trat eine sehr starke Hämorrhagie ein, die zu sofortigem operativem Eingreifen nötigte. Der 2. Fall zeigte am 12. Tage nach der Operation Temperatursteigerungen, die zwischen 37,0° morgens und 38,4° abends schwankten. Wir müssen dieses Fieber als Tumorfieber, auf welches I s r a e l hingewiesen, deuten; denn der Heilungsverlauf der Laparotomiewunde war völlig aseptisch und nirgends war irgend ein anderer Grund für diese Temperaturanstiege zu finden. Der weitere Krankheitsverlauf nach Spitalentlassung spricht dafür, daß bereits zur Zeit der Operation Metastasen vorhanden waren. Das lokale Recidiv ist wohl auf das Morcellement des Tumors zurückzuführen und es lehrt uns, daß dasselbe, wenn irgend möglich, unterlassen werden soll, um so die Infektion der Wunde mit Geschwulstkeimen möglichst zu verhüten. Auch bei Fall 1 hatten wir sehr bald die Erscheinungen von Metastasen. Dieselben waren neben einem nußgroßen lokalen Recidiv hauptsächlich in den Lungen entwickelt und führten durch Pleuropneumonie bei stark zunehmender Kachexie zum Tode.

Ein interessantes Bild bietet uns der 3. Fall. Es handelt sich hier um einen gutartigen Nierentumor, um ein reines Myom. Meines Wissens ist nur ein einziger Tumor der gleichen Art beschrieben worden, und zwar von H e s s.

Der klinische Verlauf deutet schon auf die Gutartigkeit hin, erstreckt sich derselbe doch auf einen Zeitraum von ungefähr 20 Jahren. Die Geschwulst trat zwar unter dem Bild eines Nierentumors auf. Krampfartige Schmerzen im Rücken leiteten die Krankheit ein und ihnen folgten dann Miktionsbeschwerden, die auf reflektorische Reizung zurückzuführen sind. Letztere sind allerdings bei Nierentumoren nicht sehr häufig. Nur ein Hauptsymptom fehlte konstant, die Hämaturie. Nach 18 Jahren erschien dann der Tumor. Daß die Miktionsbeschwerden vom Tumor herrührten, zeigt das Resultat der Operation. Daß die Beschwerden nicht sofort, sondern nur langsam zurückgingen, ist dadurch zu erklären, daß durch die langjährige Reizung die Nerven anatomisch geschädigt wurden und sich nur langsam wieder erholten. Der Tumor hat sich wahrscheinlich von der Nierenkapsel aus entwickelt und wuchs dann auf der Niere weiter, so daß die Verbindung mit der Niere nur in einem dünnen Stiel bestand. Wenn wir den Tumor ansehen, so fällt uns auch auf, daß die Gefäße radiär vom Stiel aus sich über den Tumor verbreiten und daß der Stiel selbst wie ein Zapfen in den Tumor hineingeht und die Geschwulstmasse sich über diesen Zapfen wie ein Pilzhut von allen Seiten her aufstülpt. Die etwas flächenhafte Ausdehnung des Tu-

mors läßt sich vielleicht als eine Wirkung des intraabdominellen Druckes auffassen.

In den Fällen 4—7 begegnen uns die häufigsten Nierentumoren, die Hypernephrome. Sie weisen auch nicht viel Abnormes in ihren klinischen Erscheinungen auf.

Fall 4 begann mit Allgemeinerscheinungen und unbestimmtem Druckgefühl und nach einigen Monaten wurde ein Tumor bemerkt; sehr bald nachher erfolgte die Hämaturie. Wir haben hier eigentlich die umgekehrte Reihenfolge der Symptome, wie sie gewöhnlich bei Erwachsenen auftreten.

Den Typus des Nierentumors zeigt der 5. Fall: Zuerst immer die ohne allen Grund auftretenden Hämaturien, die in ganz verschiedenen Intervallen auftraten und dann erst nach 3 Jahren die ersten Schmerzen. Nach einem weiteren Jahr erschien der Tumor und mit ihm auch schon die erste Metastase in der l. Clavicula.

Im 6. Fall haben wir wieder Beginn mit Schmerzen und Kachexie und gleichzeitig wurde vom Arzt ein Tumor gefühlt. Im Urin fand man Eiter. Patient erlag infolge seiner Kachexie dem Eingriff unmittelbar, und die Sektion ergab im ganzen Körper schon Metastasen.

Der Fall 7 ist dadurch bemerkenswert, daß hier ein direktes Trauma eine Rolle spielt. Es könnte hier der seltene Fall vorliegen, daß zur Zeit des Traumas (Sturz vom Wagen) bereits ein Hypernephrom der l. Niere bestand und sich in der sogenannten Latenzperiode befand. Durch den offenbar heftigen Sturz, bei dem eine Nasenbeinfraktur und ein Rippenbruch zustande kamen, wurde der scheinbar gutartige Tumor nun plötzlich zu einem äußerst bösartigen gemacht. Denn es stellten sich bald nach dem Trauma Metastasen, speziell am Locus minoris resistentiae, an der Stelle der Rippenfraktur und in der Wirbelsäule ein. Es wäre allerdings auch denkbar, daß zur Zeit des Traumas bereits eine latente Metastase in der Rippe bestand und daß dadurch die Fraktur bedingt wurde. Das erstere scheint mir aber wahrscheinlicher zu sein. Als Seltenheit müssen wir auch den letalen Ausgang infolge von Spontanluxationsfraktur der Halswirbelsäule bezeichnen.

Nach der Statistik von Küster ist die rechte Niere als Sitz der Tumoren bevorzugt. Von unseren Fällen sind 6 linksseitig und nur einer rechtsseitig.

Das Alter der Patienten ist ein sehr verschiedenes. Die Fälle 1 und 2 fallen ins erste Jahrzehnt; der 3. Fall weist eine Krankheitsdauer vom 16. bis 35. Altersjahr auf. Fall 4 ist 67 jährig; Fall 5 hat 55 Jahre, Fall 6 29 Jahre und Fall 7 wieder 55 Jahre. Auch in diesen Fällen (1, 2, 5 und 7) trifft zu, was die große Statistik Küster's lehrt, nämlich, daß das 1. Dezennium und das Alter von 40—60 Jahren von den Tumoren am meisten bevorzugt werden. Auch stimmt mit Küster's Statistik überein, daß das männliche Geschlecht (5 Fälle) mehr betroffen wird als das weibliche (2 Fälle).

Als Operationsmethode wurde in 5 Fällen die lumbale, in 2 Fällen die transperitoneale gewählt. Letztere wurde 1 mal wegen abnormer Größe des Tumors, 1 mal wegen falscher Diagnose angewandt.

Die Diagnose wurde 3 mal richtig gestellt und 1 mal die Wahrscheinlichkeitsdiagnose. 1 mal wurde ein Ovarialtumor angenommen; Fall 6 wurde als Nierentuberkulose angesehen und in Fall 7 stellte der pathologische Anatom die richtige Diagnose.

Im Urin wurde in den Fällen 1, 4 und 5 Blut gefunden, in Fall 7 hyaline Zylinder; in den 3 übrigen Fällen war ein normaler Befund.

Die Indikation zur Operation war in allen Fällen, außer in Fall 7, gegeben. Auch Fall 6 wäre nicht zur Operation geeignet gewesen, wenn die richtige Diagnose gestellt worden wäre. Offenbar wurden die metastatisch infiltrierten Drüsen in der linken Axilla und im Nacken als tuberkulöse Lymphome gedeutet und daraufhin vielleicht die Diagnose „Nierentuberkulose" gestellt.

Nachdem im Fall 7 durch die mikroskopische Untersuchung festgestellt war, daß der primäre Tumor in einer Niere sitzen müsse, und nachdem auch noch eine inoperable Metastase in der Halswirbelsäule durch die klinischen Symptome und durch das Röntgenbild nachgewiesen war, hätte man von einer Resektion des primären Tumors absehen können.

In Fall 5 war die Exarticulatio femoris relativ indiciert durch die hochgradigen Schmerzen, welche der Patient auszustehen hatte. Daß von einer Radikalheilung kaum die Rede sein werde, war von vornherein klar.

Die Zeit, nach welcher ein Recidiv eines Nierentumors kaum noch zu erwarten ist, wird von den meisten Autoren auf 4 Jahre angegeben. In den beiden ersten Fällen traten Recidive und Metastasen schon nach $2\frac{1}{2}$ und 4 Monaten ein. Fall 3 ist nach 23 Jahren noch vollständig geheilt. Es handelt sich hier allerdings um einen gutartigen Tumor. Er zeigt uns auch, was eine allgemeine Erfahrung bei Nierentuberkulose, wenn eine Niere entfernt werden müßte, schon lehrt, daß Schwangerschaften vollständig normal und ohne Störungen verlaufen bei nur einseitig vorhandener, aber gesunder Niere. Fall 4 starb an einer interkurrenten Pneumonie $4\frac{1}{2}$ Jahre nach der Operation ohne irgendwelche nachweisbaren Metastasen oder Recidive des Tumors. Wir können ihn also zu den geheilten rechnen. Fall 5 hatte schon bei der ersten Operation nachweisbare Metastasen, so daß hier eine Radikalheilung kaum zu erwarten war. Fall 6 starb unmittelbar im Anschluß an die Operation und auch den 7. Fall müssen wir hieher rechnen, da ohne die Folgen der Narkose die Wirbelsäuleluxation wohl kaum eingetreten wäre.

Außer im Fall 7, wo Aethernarkose benutzt wurde, kam stets das Chloroform in Anwendung. Schädliche Einflüsse wurden nicht beobachtet, doch ist die Zahl der Operationen eine zu geringe, um daraus Schlüsse zu ziehen. Bei Nierenoperationen aus anderen Gründen wird jetzt ausschließlich Aether als Narcoticum verwendet.

Aus dem Vorstehenden ergibt sich, was aus allen anderen Statistiken dieser Art auch, daß die Nierentumoren immer noch ein wenig erfreuliches Kapitel der Chirurgie darstellen. Es ist aber zu hoffen, daß mit unseren modernen Hilfsmitteln der Nierendiagnostik und durch stets verbesserte Operationstechnik die schlechte Prognose der Nierentumoren noch wesentlich verbessert werden kann.

## Literatur.

Birch-Hirschfeld, Beiträge z. path. Anat. d. Nierengeschwülste. 1898. Ziegler's Beitr. — Garrè und Ehrhardt, Nierenchirurgie. — Krönlein, Folia urologica. Bd. 3. — Israel, Berl. klin. W. 1889. — Ders., D. m. W. 1892. — Kocher, Chirurg. Operationslehre. — Clairmont und v. Haberer, Mitt. Grenzgeb. d. Med. und Chir. Bd. 19. Heft 2. — Taddei, Folia urologica. Bd. 2. — de Quervain, Spezielle chirurg. Diagnostik. — Steiner, Folia urol. Bd. 1. — Wilms, Die Mischgeschwülste der Niere.